

Produits « Quinton®, parodontologie et restructurations osseuses

Quelques notations pratiques dont la compréhension théorique nécessite la lecture des autres documents (en particulier l'article de ce site « Injections ») ou d'ouvrages spécialisés.

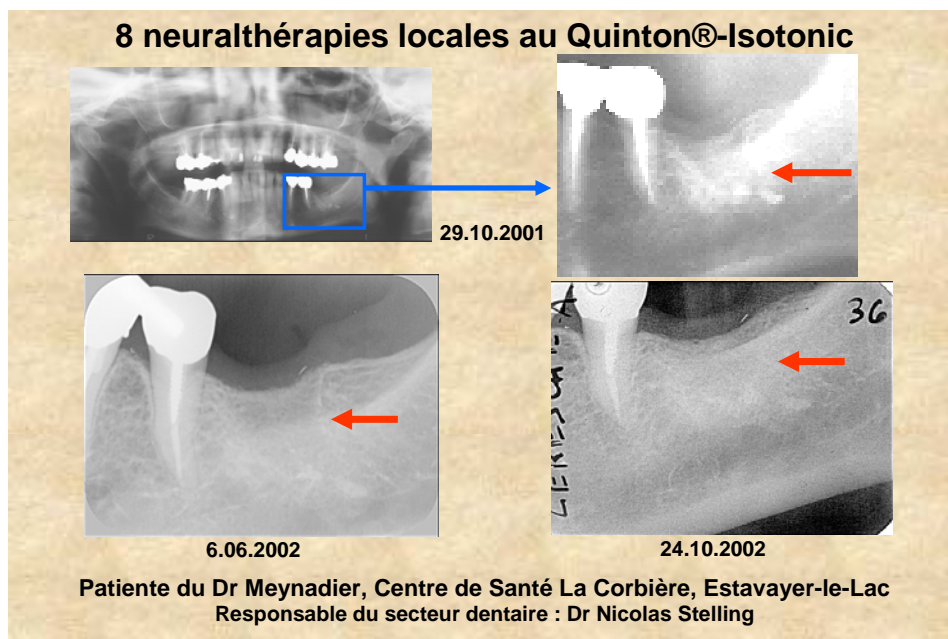
Le parodonte représente les tissus de soutien des dents (par-odonte : autour de la dent). Il est constitué de l'os alvéolaire (différent de l'os maxillaire), qui se construit avec la formation de la dent et cela dès le stade embryonnaire ; du ligament alvéolo-dentaire, innervé et vascularisé (défense) qui maintient la dent dans l'os ; du cément qui recouvre la racine (forte mémoire embryonnaire : voir ci-dessous) et sur lequel s'attache le ligament ; et de la gencive, la partie émergée visible, et qui nous avertira du moindre désordre sous-jacent.

Lors d'une extraction dentaire, ce parodonte persiste en partie, pouvant garder des empreintes physiques, ou de plans plus subtils, de la problématique ayant « justifié » cette extraction.

L'exemple suivant est donné par un montage radiologique effectué par Nicolas Stelling, alors responsable du cabinet dentaire d'un Centre de Santé alternatif, avec les radiographies effectuées par le Dr Meynadier, médecin-dentiste dans ce Centre, et sur un cas traité par lui. La patiente souffrait depuis deux ans au quadrant 3, suite à des extractions musclées, avec impossibilité de placer une prothèse adjointe. On remarque sur la radiographie « panoramique » (datée de la première consultation) et sur l'agrandissement, des restes de pâtes endodontiques.

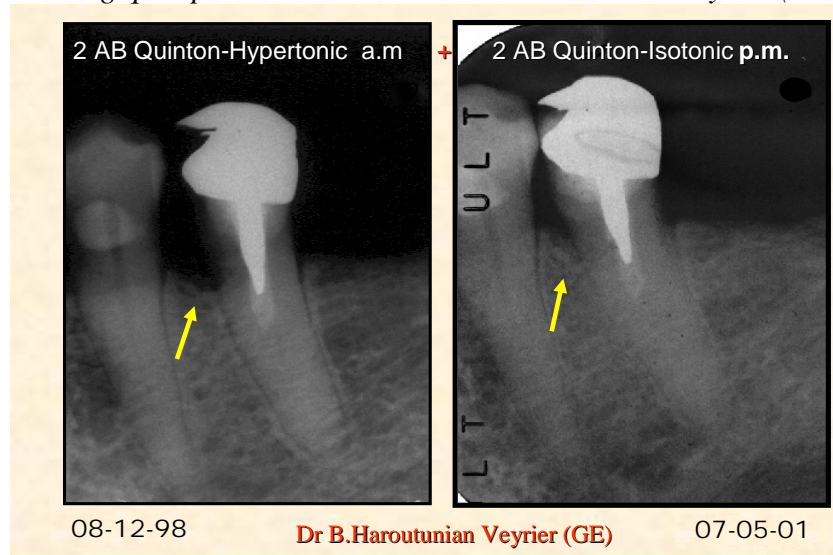
Dans ce cadre, la médecine dentaire classique s'étant montrée inopérante pour résoudre ce cas, le confrère a effectué, sous la responsabilité du cabinet dentaire cité, et avec une patiente dûment instruite et on ne peut plus consentante, huit neuralthérapies sur un an, piqûres au niveau approximatif des flèches, voir un peu plus bas, selon l'anatomie locale.

Le résultat est radiologiquement parlant, disparition quasi complète des restes de pâte, et restructuration osseuse, marquée par la présence d'une corticale. Mais surtout cliniquement la patiente n'a plus mal et porte normalement une prothèse adjointe classique.



C'est une illustration de la capacité de l'organisme de se régénérer lorsqu'il reçoit des informations restructurantes de l'eau de mer ainsi traitée, mémoire de nos origines. Le cas suivant montre une restructuration osseuse d'un bel effet, chez une patiente âgée, ayant suivi scrupuleusement et avec rigueur le traitement proposé par le confrère, soit deux ampoules buvables de Quinton®-Hypertonic le matin, deux de Quinton®-Isotonic le soir. Les deux radiographies sont séparées de deux années et demie. L'information originelle été captée par le parodonte, qui s'est restructuré tout seul, sans autre traitement.

Images radiologiques par courtoisie du Dr Haroutunian de Veyrier (GE) - Suisse



Dans les deux cas, l'hygiène était correcte, et il n'y avait pas de traitements dentaires particulier à faire.

Dans le premier cas, la neuralthérapie était plus rapide, mais sur une zone précise ; dans le second cas, il s'agissait de toute la bouche, et le traitement buvable était donc mieux indiqué, car de faire des injections multiples et répétées posait des problèmes logistiques.

Quelques notations d'ordre général pour les problèmes parodontaux et l'usage des produits Quinton®.

L'usage des produits Quinton® ne dispense en aucun cas de soins dentaires habituels. Il n'est pas destiné à supplanter ceux-ci dans des bouches mal entretenues, sous tous les bons prétextes possible.

On part donc du postulat que les soins sont faits régulièrement, de manière « lege artis », que l'occlusion est correcte, et que les bases d'une alimentation équilibrée sont respectées. L'usage des produits Quinton® sera alors un complément majeur d'un traitement parodontal digne de ce nom.

On pourra évidemment appliquer les principes qui seront énoncés ci-dessous, dans des situations plus chaotiques, voire désespérées, avec des résultats souvent très positifs.

Quelques idées d'aide à un traitement à adapter au cas précis d'un patient ou un autre.

En routine, un rinçage de Quinton-Iso est souvent suffisant après un détartrage.

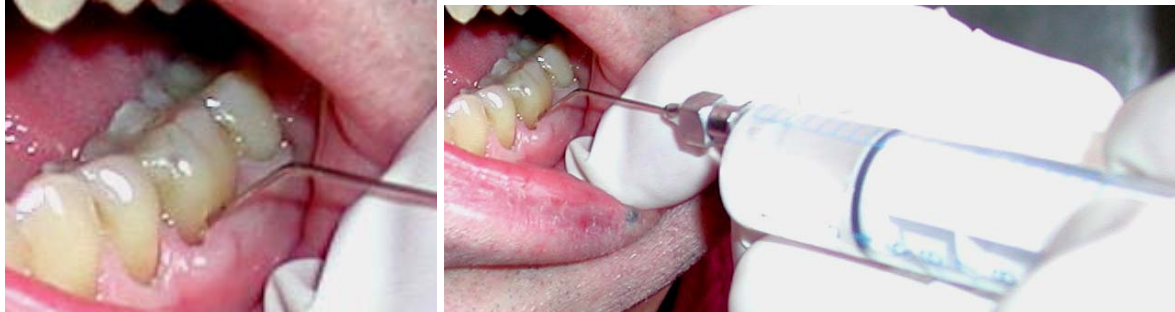Pour soutenir un traitement parodontal, ou comme dans le cas de Veyrier vu ci-dessus, on conseillera la prescription indiquée. Une boîte de cure (24 ampoules), Hyper le matin et Iso le soir. 3-4-jours de pause, et l'on recommence pendant plusieurs mois.

Des acupuncteurs ont proposé de faire un traitement d'une année, plus une saison, pour parcourir tout les cycles de ces saisons.
Ensuite, un mois du même traitement à chaque début de printemps et d'automne.

En cas aigu, on recommande de d'abord se rincer la bouche au Quinton®-Hyper et cracher, puis d'avaler une autre ampoule. Dès que la situation se stabilise, on reprend le cycle Hyper le matin, Iso le soir, la première semaine en se rinçant la bouche avec la première ampoule, et en avalant la seconde. Mais il est évident que cette proposition ne se substitue pas à un traitement dans les règles de l'art, mais que l'on peut déjà la mettre en pratique avant une consultation dotée d'un délai d'attente prolongé.

En cas chronique, on se retrouve en situation de traitement par ampoules buvables déjà vu, ou en aide ponctuelle lors de traitement d'hygiéniste dentaire, de parodontologue ou d'un médecin-dentiste omnipraticien (voir ci-dessous).

En pratique, si l'on est adroit, on peut se rincer les poches parodontales avec de l'Iso,



en utilisant une seringue jetable avec une aiguille à bout mousse, que l'on aura remplie à partir d'une ampoule.

L'hygiéniste dentaire peut faire ce travail lors du détartrage, de même que le parodontologue, ou le médecin-dentiste traitant lors d'une séance de soins.

En cas d'abcès aigu, l'usage de l'hyper est recommandé au début, avec passage à l'iso dès que possible.

Il faut ici se rappeler que l'Isotonic stimule les granulocytes, les macrophages, voire les lymphocytes (les lignées blanches de défense), comme on le voit sur certaines séances vidéo de sang vivant au microscope à fond noir (voir les séquences ad hoc dans le chapitre « Sang Vivant »). Il agit donc en profondeur pour renforcer le terrain.

Avec tout ce que l'on peut trouver en terme de possibilités de soins parodontaux, alimentation équilibrée, huiles essentielles, homœopathie, laser, etc., le traitement à base des produits Quinton® s'avère être au minimum un complément thérapeutique précieux, et au maximum, le traitement de choix pour une vision parodontale à long terme.

Dans les années bénies où les injections étaient autorisées, en période chronique, on pratiquait au début deux à trois injections de Quinton®-Isotonic dans les secteurs sensibles, puis une fois par semaine, puis une fois par mois, la posologie étant bien évidemment adaptée à la clinique, qui elle seule fait toujours foi.

Comme dans la neuralthérapie, l'injection se faisait en regard de l'apex de la dent (là où l'on fait les anesthésies). Comme la diffusion se fait sur environ 1 cm et demie, il n'était pas nécessaire de piquer au palais, sauf au niveau des molaires supérieures à racines écartées.

Cela a permis de stabiliser pour de longues années des dentures entières à pronostic officiel sombre, et d'éviter une chirurgie dans bon nombre de cas.